

उत्तर प्रदेश राज्य के लिए मृत्यु पश्चात् शव विच्छेदन आख्या प्रपत्र  
Post Mortem Examination Report Form for Uttar Pradesh State

दिनांक: 19/03/2025

संस्था का नाम: **Post Mortem House, Meerut.**

रात्रिकालीन पी0एम0 की अनुमति देने वाले अधिकारी का नाम/पद:

शव विच्छेदन आख्या संख्या / (Post-mortem Examination Report No.) : **421/2025**शव विच्छेदन परीक्षण करने वाले चिकित्सा अधिकारी का नाम एवं तैनाती का स्थान: **Dr. Dinesh Singh Chauhan (M.O.)****C.H.C. Kharkhoda, Meerut.**

द्वितीय परामर्श देने वाले चिकित्सा अधिकारी का नाम एवं तैनाती स्थान:

टीम की प्रार्थना करने वाले अधिकारी का नाम:

शव प्राप्त करने का समय **02:45 PM** दिनांक : **19/03/2025**शव विच्छेदन परीक्षण प्रारम्भ करने का समय : **02:50 PM**शव विच्छेदन परीक्षण का पूरा करने का समय: **03:30 PM**अन्वेषण हेतु शव के परीक्षण का दिनांक और समय (अन्वेषण आख्या के अनुसार): **As per inquest on date 18/03/2025 at 23:50 O' Clock.**

शव विच्छेदन की विडियो रिकार्डिंग करने वाले व्यक्ति का नाम एवम् पता:-

प्रकरण का विवरण:

- (अ) मृतक का नाम: Saurabh Rajput (सौरभ राजपूत) (सम्बन्धित कारागार या पुलिस अभिलेख के अनुसार)  
(आ) पुत्र/पुत्री/पत्नी: S/o- Shri Munna Lal (श्री मुन्नालाल).  
(इ) पता: R/o- 198 Indra Nagar III<sup>rd</sup> (198 इन्द्रानगर III<sup>rd</sup>), P/s- Brahampuri (ब्रह्मपुरी), Distt- Meerut (मेरठ).
- उम्र: (लगभग) : About 30 वर्ष लिंग : पुरुष/महिला/अन्य: Male.
- शव लाने वाले एवम् पहचान कराने वाले पुलिसकर्मी का नाम एवम् पद :  
1. HC 1048 Sandeep Kumar थाना: Brahampuri- Meerut.  
2. CP 2390 Siddhant थाना: Brahampuri- Meerut.
- पहचान/शिनाख्त कराने वाला (पुलिसकर्मी/सम्बन्धियों/व्यक्तियों का नाम एवम् पता) :  
1. Bablu S/o Shri Munna Lal (Brother) R/o Same 7500021021.  
2. Hemant Kumar S/o Shri K.S. Chaudhary (Brother in law) R/o Near PNB Bank Indra Nagar Ps- Baveena- Jhansi 8800971223.

अस्पताल से प्राप्त शवों के प्रकरण में (अस्पताल के अभिलेखों के अनुसार विवरण)

अस्पताल में भर्ती होने का दिनांक एवम् समय:-N/A.

अस्पताल की केन्द्रीय पंजीकरण संख्या तथा उपचार सारांश:- N/A.

निरीक्षण का सूचीपत्र: (क)

(1) सामान्य : (i) ऊँचाई:- (ii) वजन:-

(2) शारीरिक बनावट (i)छरहरा/मध्यम/मोटा (ii)अच्छी काठी/औसत काठी/दुर्बल काठी/क्षीण काठी

निर्देश : पहचान के चिन्ह (यदि शव अज्ञात है तो संलग्न प्रपत्र को भरें।

5. पहने हुए वस्त्रों का विवरण:-Woolen inner-1, Baniyan-1, Underwear-1, Socks in right foot-1. (Clothes are in stained with mud cement &amp; dust &amp; clothes sealed.)


6. (अ)शव में मृत्यु पश्चात् परिवर्तन (Post-Mortem Changes)PM Lividity cannot be elicited due to advance stage of putrefaction.

(i) अन्वेषण के समय की स्थिति (As seen during Inquest) :

(ii) मृत्युपश्चात् अकड़न की उपस्थिति : Rigor mortis cannot be elicited due to advance stage of putrefaction.

(iii) तापमान (रेक्टल) :-

(iv) विघटन से हुए अन्य परिवर्तन :-

  
Medical officer  
C.H.C. Kharkhoda (Meerut)

( आ ) शव विच्छेदन परीक्षण के समय की स्थिति :

(i) बाह्य सामान्य दिखावट (External General Appearance)-Whole decomposed with mud cement & dust present all over the body. Abdomen distended, Skin peeled off, Hairs & nails & tooth easily pulled out, Penis & scrotum swollen.

(ii) नेत्रों, मुखगुहा, जीभ तथा नाखूनों की दशा: Eyes- Right opened & left eye closed, Mouth- Semi opened, Face- Swollen.

(iii) प्राकृतिक द्वार (Natural Orifices) : NAD.

(ख) बाह्यचोटें :


प्रत्येक चोट की लम्बाई x चौड़ाई x गहराई, आकार तथा प्रकार एवम् महत्वपूर्ण शारीरिक सीमा चिन्हों से सम्बन्ध/दूरी का उल्लेख करें। चोटों के ताजी अथवा पुरानी होने एवम् पुरानी चोटों की अवधि का उल्लेख करें। सभी चोटों का फोटोग्राफ अलग-अलग संख्या सहित तथा गर्दन पर फन्दे के निशान की दोनों कान के निचले हिस्से से दूरी तथा टुडड़ी से दूरी स्केल के द्वारा नापते हुए फोटोग्राफ लें, फन्दे के निशान लगने से छूटे हुए भाग का भी फोटोग्राफ अवश्य लें।

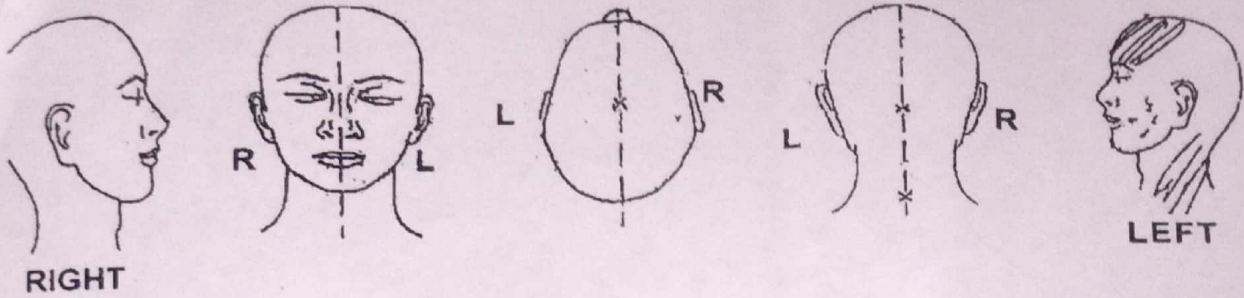
### Ante-Mortem Injuries-

1. Incised wound present all around the neck, 7cm below from right ear, 4cm below from right angle of mandible, 6cm below from chin, 8cm below from left ear, 4cm below from left angle of mandible, 4cm above from sternal notch & head is separated from trunk, all soft tissues of neck region are clean cut, skin, subcutaneous tissue, all muscles, all vessels, nerves, trachea, oesophagus clean cut, hyoid bone & thyroid cartilage cut.
2. Both hands are separated from both forearm at point of wrist joint.
3. Incised wound of size 6cm x 3cm present over left nipple.
4. Incised wound of size 3cm x 1.5cm present over 1cm left from left nipple.
5. Incised wound of size 3cm x 1.5cm present over 2cm left from left nipple.

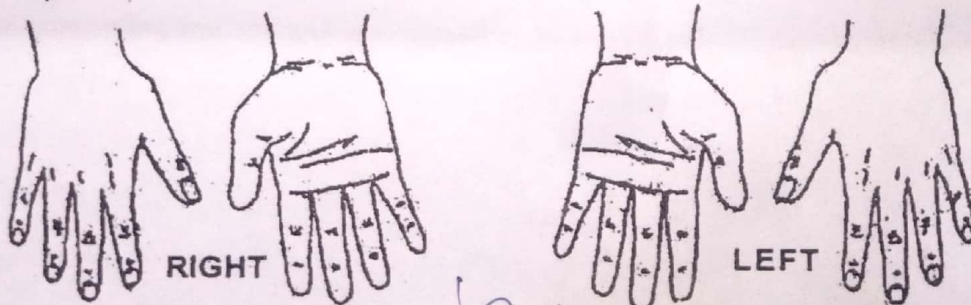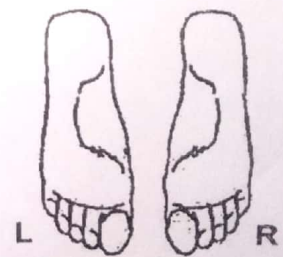
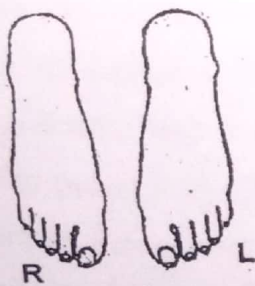
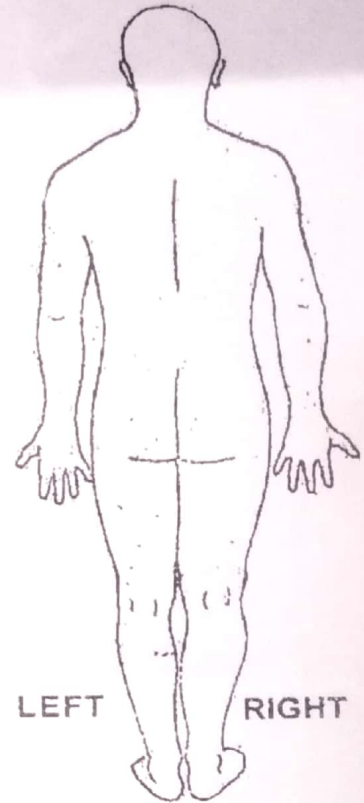
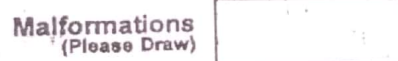

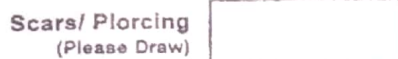
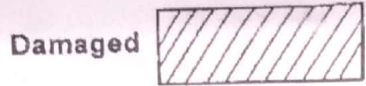
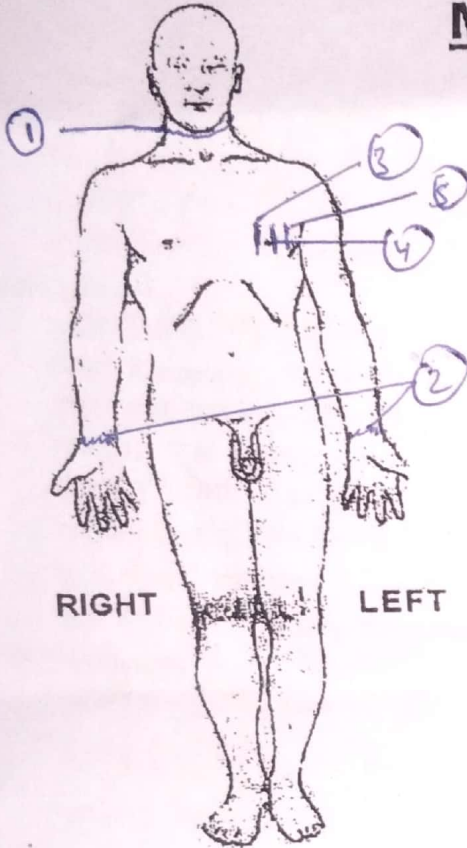
निर्देश (Instructions) :

- (1) चोटों का उल्लेख, क्रम संख्या सहित करें तथा संलग्न रेखाचित्र में दर्शायें।
- (2) मौके पर घाव (Stab Injuries) में कोण किनारा और शरीर के अन्दर दिशा का उल्लेख करें।
- (3) सभी चोटों में अन्दर के अंग जैसे रक्त वाहिनियाँ, तंत्रिकायें तथा धमनियों के क्षतिग्रस्त होने का उल्लेख अवश्य किया जायेगा।
- (4) आग्नेयास्त्र की चोटों में गोली के प्रभाव का भी उल्लेख करें तथा पहले रेडियोग्राफ लें फिर खोलें।
- (5) आग्नेयास्त्र की चोटों में गोली के भीतर जाने तथा बाहर निकलने के घाव में सामंजस्य तथा शरीर में गोली के रास्ते (Channel) एवं दिशा के संबंध में अवश्य लिखें।

  
Medical officer  
C.H.C. Kharkhauda (Meerut)



### Mark on charts



*[Signature]*  
Medical officer  
C.H.C. Kharkhauda (Meerut)

## ) आन्तरिक परीक्षण :

## सिर (Head) :

- अ) कर्परायण (Scalp)- NAD.  
 आ) करोटि (Skull) (यहाँ की दशा का वर्णन करें तथा संलग्न शरीर के रेखा चित्रों में दर्शाएँ)- Intact.  
 इ) झिल्लियों, झिल्लियों के मध्य रिक्त स्थान तथा मस्तिष्क की रक्तवाहिनी (रक्तस्राव एवम् इसकी स्थिति, असामान्य गंध इत्यादि का भी उल्लेख करें।)- Soft.  
 ई) मस्तिष्क (Brain) की दशा एवम् वजन (वजन .....ग्राम)- Liquefied.  
 उ) कोटर नासिका तथा कर्णगुहा दशा (Orbital, Nasal and Oral Cavities-Findings)- As mentioned above.

## 2. ग्रीवा (Neck) : As mentioned above.

- मुख जीभ तथा ग्रसनी (Mouth, Tongue and Pharynx)- As mentioned above.  
 कण्ठ नली तथा स्वर ग्रन्थि(Larynx and Vocal Cords)- As mentioned above.  
 ग्रीवा के आन्तरिक ऊतकों की स्थिति- As mentioned above.  
 थायरॉयड एवम् अन्य उपस्थितियों की स्थिति- As mentioned above.  
 श्वासनली-हायड अस्थि (Trachea-Hyoid Bone)- As mentioned above.

## 3. छाती (Chest) :

- पसलियाँ तथा भित्तियाँ (Ribs and Chest Wall)- NAD.  
 निगल (Oesophagus)- As mentioned above.  
 श्वास नली तथा वायु प्रणाली के कोष्ठक(Trachea and Bronchial Tree)- As mentioned above.  
 परिफुफुसगुहा (Plural Cavities)- NAD & soft.  
 फेफड़ों की स्थिति (Lung findings) तथा वजन दाहिना ग्राम और बायाँ ग्राम।- Both lungs soft.  
 परिन्कन तथा परिन्कन झिल्ली (Pericardium and Pericardial Sac.) - Soft.  
 हृदय स्थिति तथा वजन (Heart findings and Wt.) - All chambers empty.  
 बड़ी रक्त वाहिनियाँ (Large Blood Vessels)- NAD.

## 4. उदर (Abdomen) :

- उदरभित्ति की दशा (Condition of Abdominal Wall) - Greenish in colour, distended.  
 उदरच्छेद और उदरच्छेद कूप (Peritonium and Peritoneal Cavity)- Soft.  
 आमाशय (भित्ति की दशा, अर्न्त वस्तुएं और गन्ध)[Stomach (Wall condition, contents and smell)]- About 100 ml semi solid fluid present.

छोटी आँत अपेन्डिक्स सहित (Small intestine including Appendix)- Gases present & soft.

बड़ी आँत मेजेन्ट्रिक वाहिनी सहित(Large intestine and mesenteric vessels)- Gases present & soft.

यकृतपित्ताशय सहित (वजन...ग्राम) (Liver)- Soft. (Including Gall bladder)-G.B.-Full & soft.

प्लीहा (Spleen) (वजन.....ग्राम)- Soft.

अग्नाशय (Pancreas)- Soft.


गुर्दे दशा और वजन दाहिना ग्राम और बायाँ ग्राम (Kidneys Finding)- Both kidneys soft.

मूत्राशय और मूत्र वाहिनी (Urinary Bladder and Urethra)- Empty.

वास्ति गुहा के ऊतक (Pelvic cavity Tissues)- NAD.

वस्ति प्रदेश की अस्थियाँ (Pelvic Bones)- NAD.

**जननांग (Genital Organs)** (योनि, अण्ड कोष, बाह्य पदार्थ की उपस्थिति, भ्रूण, वीर्य या किसी अन्य तरल पदार्थ तथा जननांगों के अन्दर और आसपास नीले निशान और खरोंच की उपस्थिति का उल्लेख करें।) योनि/गर्भाशय/गुदा/मुख से नमूना एकत्र करना चाहिए तथा लैंगिक उत्पीड़न के प्रकरण में अंगुलियों के नाखूनों से ऊतकों का नमूना और स्तन का स्राव लें।- **As noted.**


  
 Medical officer  
 C.H.C. Kharkhauda (Meerut)

5. रीढ़ का छल्ला तथा मेरुरज्जू (वही खोलिये जहां आवश्यक हो) {Spinal column and Spinal Cord(To be Opened where indicated)} - As noted.
6. जहां संभव हो आमाशय की अर्न्त वस्तुओं की दशा से निकाला गया मृत्यु का संभावित समय तथा अन्तिम भोजन का विस्तृत विवरण, अन्य विशेष विवरण सहित।

अभिमत :

1. मृत्यु का संभावित समय (Times since death)- **About 02 to 03 weeks.**  
(अन्वेषण के समय किए गए परीक्षण सहित सभी कारकों को ध्यान में रखते हुए)
2. मृत्यु का कारण और प्रकार (Cause and Manner of Death) मेरे/हमारे ज्ञान और निष्कर्ष के आधार पर मृत्यु का कारण निम्न है- **Cause of death is Shock and Hemorrhage as a result of Ante Mortem Injuries, which is sufficient to cause death in ordinary course of nature.**

- अ. तत्कालिक कारण (Immediate Cause)
- आ. वजह से (Due to):
- इ. चोटों से कौन सी चोट मृत्युपूर्व/मृत्यु पश्चात की है तथा अवधि यदि मृत्युपूर्व की चोट है ? -
- ई. चोटों के कारित होने की रीति क्या स्वयं कारित की है। हाँ/ना/अस्पष्ट-
- उ. क्या चोटें (एकल या समेकित) स्वाभाविक रूप से विकसित होने पर मृत्यु कारित करने के लिए पर्याप्त है। हाँ/ना -
- ऊ. लक्षणों के प्रारम्भ होने का सम्भावित समय (केवल विष के प्रकरण में)
3. कोई अन्य (Any Other)
- नमूना एकत्र किया और अग्रसारित किया (कृपया सही का निशान लगायें)(SPECIMENS COLLECTION AND HANDED OVER) (Please Tick)-
- अ. बिसरा ( अमाशय अर्न्तवस्तु सहित, छोटी आंत अर्न्तवस्तु सहित, यकृत का नमूना पित्ताशय सहित) गुदा (प्रत्येक का आधा) प्लीहा, पट्टी के टुकड़े में रक्त का नमूना (सूखा) कोई अन्य बिसरा, उपयोग में लाया गया प्रिजरवेटिव।
- आ. वस्त्र: - **As noted & sealed.**
- इ. फोटोग्राफ (हिरासत मृत्यु के प्रकरण में विडियो कैसेट), फिंगर प्रिन्ट इत्यादि।
- ई. बाह्य पदार्थ (जैसे बुलेट, फन्दा इत्यादि) ---
- उ. विष के प्रकरण में प्रजरवेटिव का नमूना ---
- ऊ. अज्ञात शवों के प्रकरण में डी0एन0ए0 मिलान हेतु नमूना।-
- ए. अज्ञात शवों के प्रकरण में दोनों नमूना एकत्र
- ऐ. सील का नमूना। - (01)
- ओ. अन्वेषण प्रपत्र (कुल संख्या का उल्लेख करते हुए प्रत्येक को हस्ताक्षरित करें) (Inquest Papers)(Mention Total Number and Initial Them) - (13).
- औ. योनि वीर्य या किसी अन्य पदार्थ से बनी स्लाइडें (डी0एन0ए0 मिलाने के लिए योनि/गर्भाशय/गुदा/मुख से लिया गया नमूना, लैंगिक उत्पीड़न के प्रकरण में अंगुलियों के नाखूनों से लिया गया ऊतकों का नमूना और स्तन का स्वाब) (स्वाब स्टेन नहीं करना चाहिए)
- शव विच्छेदन परीक्षण आख्या की मूलप्रति (Post-mortem Report in original)- 1+2+1.
- अन्वेषण प्रपत्र, शव वस्त्र और अन्य - (उल्लेख करें)
- सीलबन्द (संख्या:) - 01.
- पुलिस आरक्षी को हस्तगत किया जिसका नाम:-CP Siddhant आरक्षी क्रमांक:-2390 थाना:-Brahampuri, Meerut.
- जिसके हस्ताक्षर यहाँ हैं.....


चिकित्सा अधिकारी का नाम व हस्ताक्षर:-**Dr. Dinesh Singh Chauhan (M.O.)****C.H.C. Kharkhoda, Meerut.****eHRMS Code- 173096.****Mobile Number- 7417413139.**

Medical officer  
C.H.C. Kharkhoda (Meerut)